













# Hoofdpijn

Wanneer maak ik me zorgen?  
Wanneer ga ik naar spoed?

Dr. Sarah Goovaerts  
Neurologie Imelda

# COMMON TYPES OF HEADACHES

 <p>Migraine</p>	 <p>Tension</p>	 <p>Hormone</p>	 <p>Exertion</p>
 <p>Cluster</p>	 <p>Allergy/Sinus</p>	 <p>Caffeine</p>	 <p>Rebound</p>
 <p>Hemicrania Continua</p>	 <p>Hypertension</p>	 <p>Post-Traumatic</p>	 <p>Spinal</p>



## RODE VLAGGEN

### HOOFDPIJN +

- Koorts zonder focus
- Projectiel braken
- Focale neurologische uitval
- Epilepsie
- Veranderd bewustzijn

### ONSET bij

- 50 jaar
- Oncologische voorgeschiedenis/ verminderde immuniteit
- bloedingsrisico

### KARAKTER

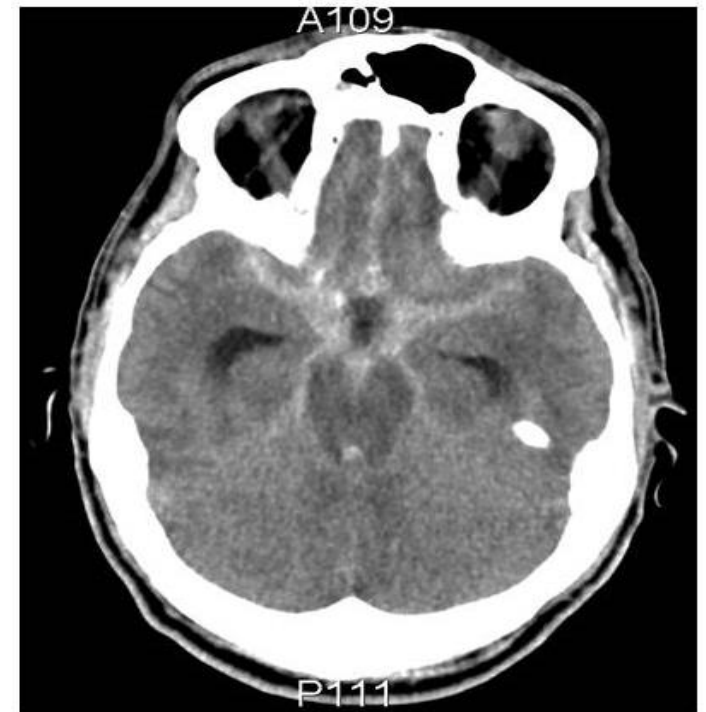- **Donderslag**
- ↑ ifv  
neerliggen/rechtstaan
- Nachtelijk

# Welke onderzoeken?

## Op spoed


# Beeldvorming

- CT hersenen = beter in acute fase
  - bloeding
  - verhoogde druk
  - ruimte-innemend proces
- CT met contrast voor de bloedvaten
  - aneurysma
  - scheur bloedvat
  - klonter



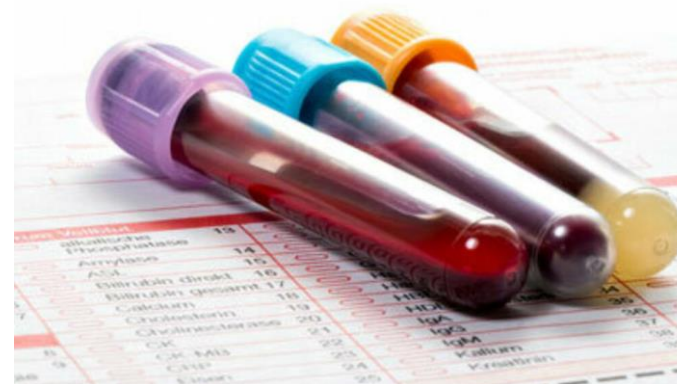

# Bloedonderzoek

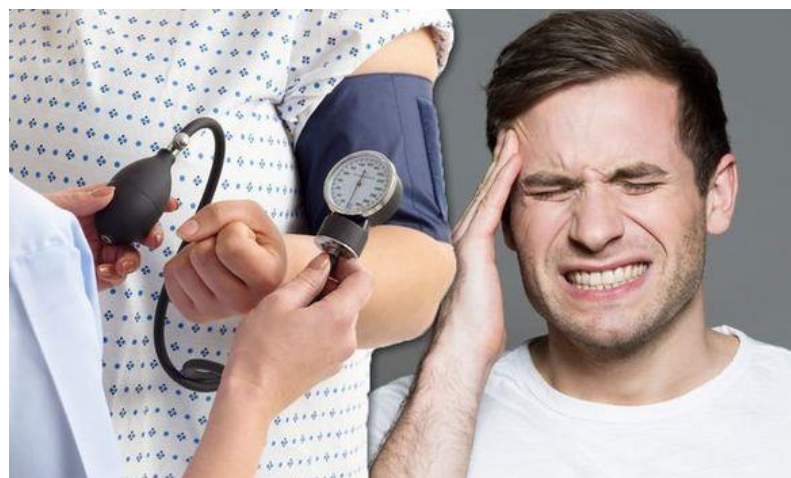

Neurologie Bonheiden

→ ontsteking/infectie nakijken

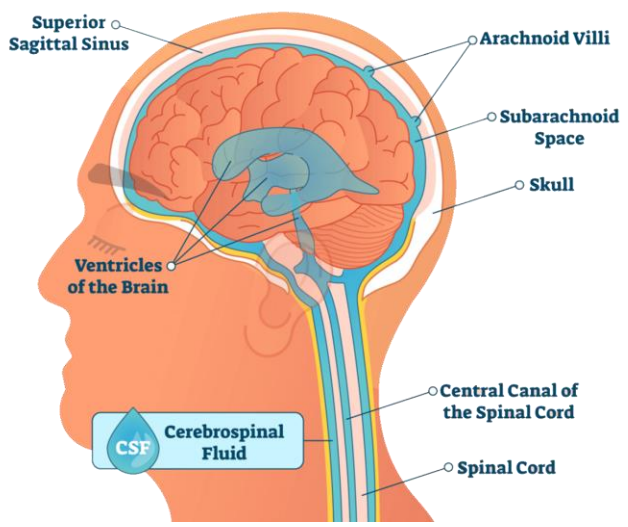


! Bloeddruk

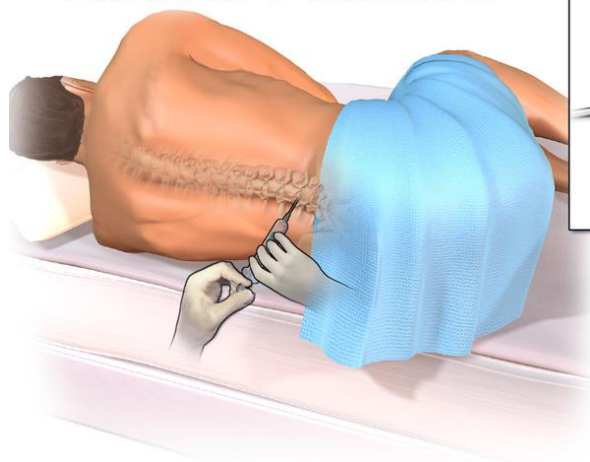


# Lumbale punctie

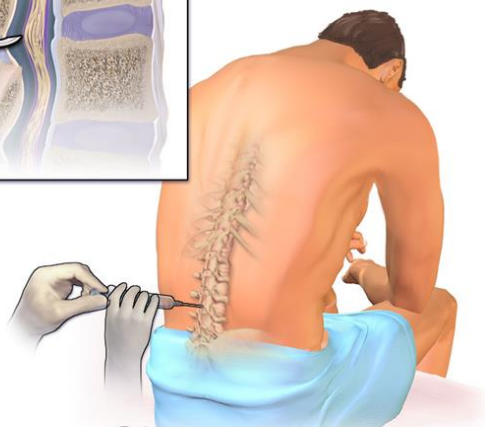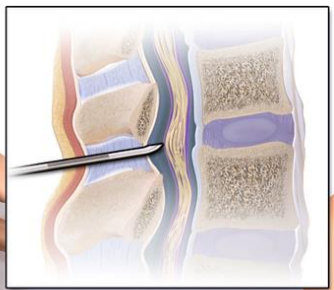
- Infectie
- Bloeding



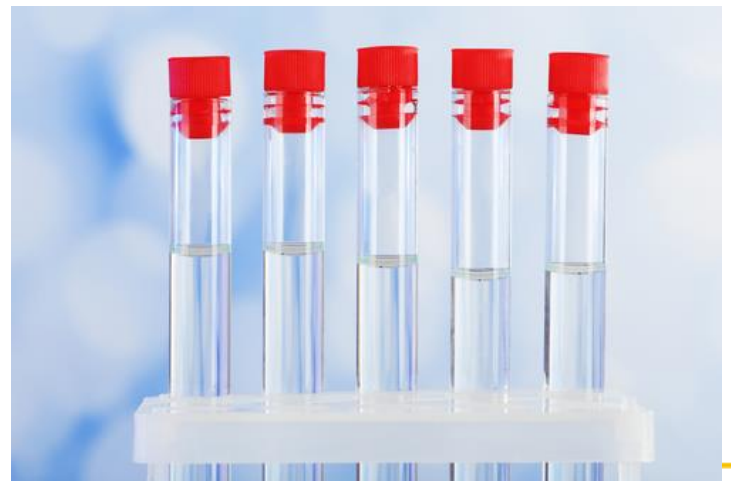## Lumbar Puncture



Lying Position



Sitting Position

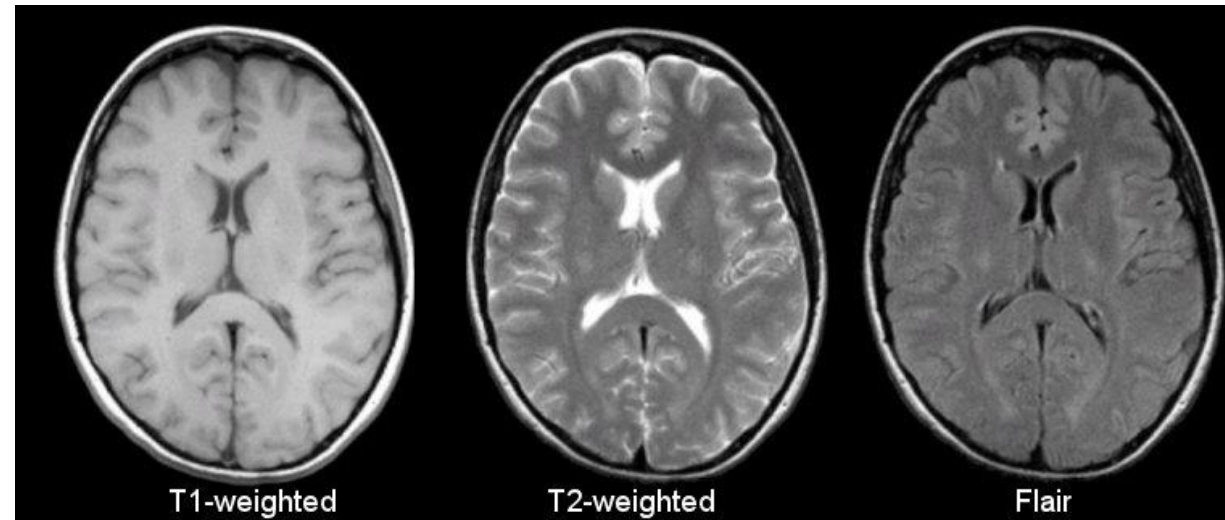


# Welke onderzoeken? Bij raadpleging



# Beeldvorming

- MR Hersenen



→ Ruimte-innemend proces, tekens van hoge druk



# Bloedonderzoek



Neurologie Bonheiden

→ Uitsluiten ontsteking

## Lumbale punctie

→ nakijken lage/hoge druk

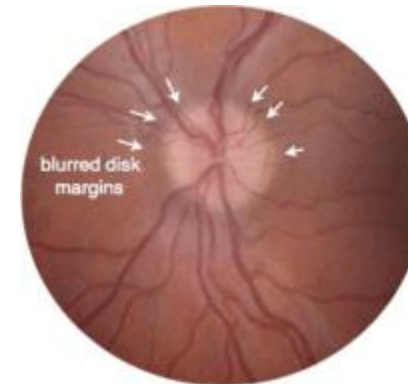
# Minder frequent

- Oogarts

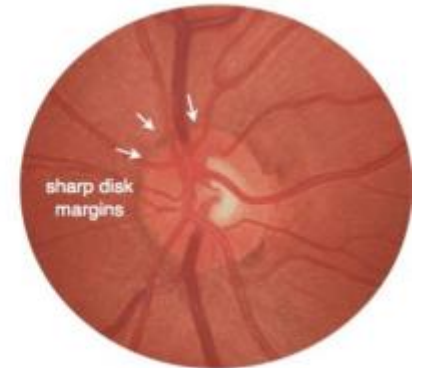
→ Uitsluiten verhoogde druk

- PET-CT

- Biopt



**Papilledema**



**Normal Optic Disk**

# Zijn er nog vragen?

